Corneal Perforation due to Gonococcal Infection

Hartawan Tjahjadi Putra, Rosy Aldina

To cite this article: Hartawan Tjahjadi Putra, MD, Rosy Aldina, MD (2020) Corneal Perforation due to Gonocoocal Infection

ABSTRACT

INTRODUCTION **:** *Neisseria gonorrhoeae is the second largest cause of sexually transmitted infections (STIs). Its ophthalmic manifestation in cornea can cause sight-threatening condition, scarring and possible corneal perforation. This study is reporting a rare case of corneal perforation due to infection of Neisseria gonorrhoeae.*

METHOD : *Diagnosis was made based on history taking, ophthalmology examination, microbiology test.*

RESULTS : *22-year-old male came to ophthalmology emergency service of Dr. Saiful Anwar Hospital Malang complaining of redness and eyelid swelling on left eye since 1 week prior to visit accompanied by thick purulent discharge and blurred vision. Visual acuity was 20/20 on right eye and light perception bad projection on left eye. The examination of anterior segment showed eyelid swelling, conjunctival injection, severe mucopurulent discharge, central corneal epithelial-stromal defect and stromal infiltrate with microperforation. A sample of corneal swab was sent for microbiology examination and showed gram-negative diplococci. Patient was admitted and received systemic and topical antibiotic. Widespread epithelial defect and vitreous prolapse was found on the second day. Patient refused evisceration and was follow-ups right after requesting discharge against medical service.*

CONCLUSION : *Ocular infection of Neisseria gonorrhoeae is rare but the damage is rapidly progressive which can lead to corneal perforation. There should not be delay in treatment of suspicious case of purulent conjunctivitis.*

KEYWORDS: *Neisseria gonorrhoeae, gram-negative dipplococci, corneal perforation, purulent conjunctivitis, ocular gonorrhoeae.*

Corneal perforation due to gonococcal infection

Pendahuluan

Neisseria gonorrhoeae adalah bakteri terbanyak kedua yang menyebabkan sexually transmitted infections (STIs). Survey dari Departemen Kesehatan RI melaporkan bahwa pada tahun 2013 didapatkan adanya angka prevalensi yang tinggi penyakit ini pada terutama di kalangan pria yang berhubungan seks dengan laki-laki (21,2%), transgender (19,6%), dan pekerja seks perempuan (17,7-32,2%).[1]

Infeksi gonore pada mata relatif jarang terjadi. Transmisi ke mata dapat terjadi melalui kontak langsung dengan sekret dari genital. Konjungtivitis hiperpurulen merupakan manifestasi klinis yang khas. Keratitis sebagai penyebab utama dari komplikasi yang mengancam penglihatan terjadi pada 15-40% kasus. Keterlibatan kornea dapat meliputi defek epitel, infiltrat dan keratitis ulseratif yang dapat berkembang cepat menjadi perforasi kornea. Kawashima et al, melaporkan dari 5 kasus keratokonjungtivitis gonore terjadi perforasi kornea dalam kurun waktu 9-11 hari. Pemeriksaan mikrobiologi berperan penting dalam penegakan diagnosis gambaran diplokokus gram negatif (gambaran biji kopi).[2,3,5]

Antibiotik sistemik merupakan terapi utama dari konjungtivitis gonore. Berdasarkan data dari WHO terjadi peningkatan resistensi terhadap golongan penicillin (penicillin- resistant N. gonorrhoeae). Sefalosporin generasi ke tiga efektif sebagai pengganti golongan penicillin. Cepatnya progresifitas infeksi gonore membuat pentingnya penegakan diagnosa dan tatalaksana yang tepat.[4,5,6]

Pada makalah ini akan di laporkan suatu kasus infeksi gonore pada mata hingga menyebabkan terjadinya peforasi kornea pada seorang pasien laki-laki berusia 22 tahun. Diharapkan dengan laporan kasus ini dokter mata dapat lebih mengetahui penatalaksanaan penyakit ini dengan tepat.

Laporan Kasus

Seorang pasien laki-laki berusia 22 tahun yang datang ke IGD RSUD dr. Saiful Anwar Malang dengan keluhan mata kiri merah dan bengkak sejak 1 minggu yang lalu, disertai kabur, silau, berair dengan kotoran mata yang lengket dan banyak. Selain itu terdapat pula adanya bercak keputihan pada mata bagian tengah. Didapatkan riwayat sex bebas dan riwayat kecing nanah 1 bulan yang lalu.

Pemeriksaan oftalmologis didapatkan tajam penglihatan mata kanan 20/20 sedangkan mata kiri light perception (LP) bad projection. Pemeriksaan segmen anterior pada mata kanan dalam batas normal, sedangkan mata kiri didapatkan spasme dan edema palpebra disertai conjunctival injection (CI), pericorneal injection (PCI), chemosis dan sekret mukopurulen (Gambar 1A). Pada kornea didapatkan kondisi hazy, penipisan (thinning), defek epitel stromal dengan ukuran 2,2x2,8 mm pada sentral kornea (Gambar 1B), infiltrat stromal dengan ukurann ϕ10 mm, desmetocele, corneal melting dan didapatkan siedel tes positif (mikroperforasi) (Gambar 1C). Bilik mata depan, iris, pupil dan lensa sulit untuk dievaluasi. Tekanan intra okuli mata kanan normal, sedangkan mata kiri n-1/p (soft).

Gambar 1. A. Kondisi mata kiri pasien saat awal datang.

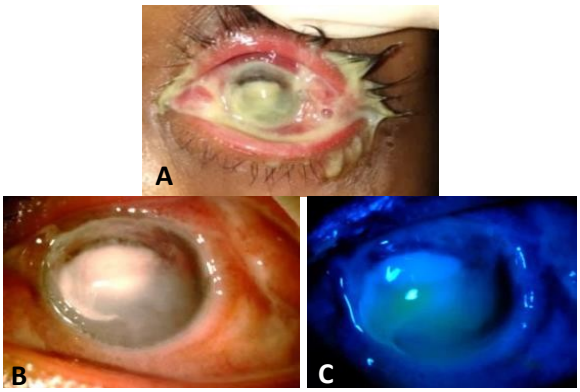

Didapatkan adanya gambaran sekret yang lengket, kental dan banyak (mukopurulen). B. Kondisi kornea hazy dengan adanya defek epitel dan infiltrat stromal. C. Tampak adanya aliran dari humor aquous yang keluar (terdapat mikroperforasi).

Sampel dari swab sekret dan scrapping kornea dikirim ke laboratorium mikrobiologi. Pada pemeriksaan gram didapatkan adanya gambaran diplokokus gram negative (Gambar 2), sedangkan dari hasil pemeriksaan KOH tidak ditemukan adanya spora dan hypa.

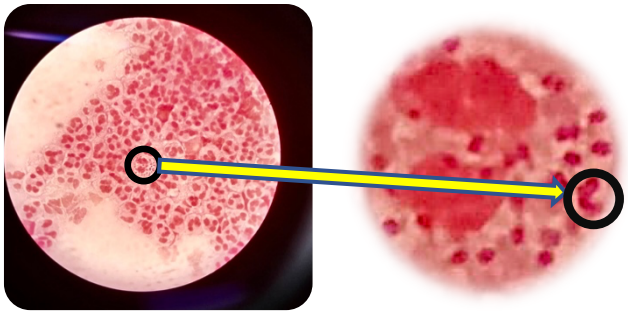

Gambar 2. Hasil pemeriksaan Gram. Didapatkan adanya gambaran diplokokus gram negatif (gambaran biji kopi) yang menunjukkan suatu infeksi dari gonore.

Pasien didiagnosa dengan OS perforasi kornea karena Infeksi gonore dan mendapatkan terapi injeksi Ceftriaxon 2x1gr intramuscular, Azithromycin 1x1gr peroral, Moxifloxacin hydrochloride 0.5% 6x1 tetes mata, Sulfas Atropine 1% 3x1 tetes mata, artificial tears 6x1 tetes mata/jam.

Pada hari kedua perawatan didapatkan perburukan kondisi dimana defek epitel stromal meluas dengan ukuran 3x4 mm dengan prolaps vitreus. Pasien direncanakan untuk dilakukan OS Eviscerasi + Dermis Fat Graft (DFG), namun pasien menolak untuk dilakukan tindakan tersebut. Setelah pemberian antibiotik sistemik selama tiga hari pasien dipulangkan dengan pengobatan konservatif. Namun setelah itu pasien tidak pernah datang untuk kontrol kembali.

Diskusi

Dari gambaran klinis yang ditemukan pada pasien, tampak adanya gambaran infeksi berat dengan sekret mukopurulen serta onsetnya yang cepat. Hal ini merupakan gambaran klinis yang khas dari infeksi gonore pada mata dimana berdasarkan literatur, infeksi gonokokus pada mata terjadi bila ada kontak langsung dengan penderita gonore dan ditandai dengan sekret purulen yang berat, eksudat masif, kemosis berat.[3,7]

Pada pasien didapatkan defek epitel stromal yang luas pada kornea disertai mikroperforasi. Keterlibatan kornea pada infeksi gonore sangat bervariasi. Temuan umum termasuk *marginal corneal melting*, infiltrat sub-epitel dan/atau stroma dan edema kornea.[2]

Gambaran klinis tersebut ditunjang dengan hasil dari pemeriksaan swab gram didapatkan gambaran diplokokus gram negatif. *Neisseria gonorrhoeae* merupakan bakteri gram negatif, nonmotil, tidak membentuk spora, berkembang berkoloni membentuk diplokokus maupun tunggal monokokus. Untuk menginfeksi, bakteri membutuhkan kontak langsung dengan mukosa tubuh dimana bakteri ini menempel dengan pilinya.[8,9]

Patogenesis keterlibatan kornea pada suatu proses infeksi adalah aktivasi plasminogen menjadi plasmin yang aktif secara proteolitik. Protease, chymase, dan tryptase menyebabkan mikrolesi epitel dan penyembuhan jaringan tertunda oleh karena degradasi glikoprotein perekat oleh enzim proteolitik. Protease dan enzim litik tertentu dapat membantu *Neisseria gonorrhoeae* untuk menghasilkan inflamasi pada kornea bahkan melalui epitel yang utuh.[10]

Protease menyerang ikatan peptida untuk melarutkan elastin. Adanya toksin dan enzim bakteri tertentu (termasuk enzim yang diproduksi oleh sel nuklear polimorf) membantu terjadinya degradasi matriks kornea. Hal ini termasuk eksotoksin yang diproduksi oleh bakteri yang aktif dan endotoksin yang dihasilkan oleh organisme setelah kematiannya seperti protease, kolagenase, koagula, lipase, dan fibrinolysin. Endotoksin adalah lipopolisakarida di dalam dinding sel bakteri Gram-negatif. Endotoksin bertanggung jawab untuk infiltrat kornea yang merupakan sel nuklear polimorf dalam stroma yang tertarik oleh jalur-C dan kemotoksin teraktivasi.[10]

Terapi yang diberikan pada pasien adalah injeksi Ceftriaxon 2x1gr intramuscular, moxifloxacin 6x1 tetes mata, Sulfas Atropine 1% 3x1 tetes mata, *artificial tears* 1 tetes mata/ jam. Menurut literatur terapi utama pada infeksi okular gonore adalah antibiotik sistemik, penggunaan antibiotik topikal dapat ditambahkan bila terdapat keterlibatan dari kornea namun tidak dapat menggantikan terapi sistemik. [11]

Center of Disease Control and Prevention (CDC) Amerika Serikat merekomendasikan terapi kombinasi dengan dosis tunggal ceftriaxone 250mg intramuskular, ditambah dosis tunggal azitromisin 1gr oral atau doksisiklin 100 mg per oral dua kali sehari selama 7 hari untuk pengobatan gonore. Dalam kasus dimana ceftriaxone tidak tersedia, cefixim 400mg per oral, ditambah azitromisin 1gr oral atau doksisiklin 100mg oral dua kali sehari untuk 7 hari dapat digunakan. Untuk pasien yang alergi terhadap sefalosporin, *Center of Disease Control and Prevention* (CDC) merekomendasikan penggunaan azitromisin dengan dosis 2gr per oral.[11,12]

Terapi topikal dapat digunakan golongan ciproflaxin, bacitracin, atau erythromycin sebagai tambahan jika terdapat ulkus kornea. Obat-obatan yang menekan produksi humor aqueous digunakan untuk mengurangi tekanan intraokular yang dapat menyebabkan prolaps isi bola mata dan digunakan jika bilik mata depan masih terbentuk.[5,12]

Pada kasus keratokonjungtivitis dengan kecurigaan tinggi infeksi gonore disertai keterlibatan kornea, maka antibiotik topikal dan sistemik harus segera diberikan tanpa menunggu hasil pemeriksaan gram dan kultur sensitivitas. Kemungkinan antibiotik yang efektif akan

tergantung pada pola resistensi mikroba di suatu wilayah. Diagnosis kemudian dapat dikonfirmasikan dengan hasil tes kultur definitif dan selanjutnya terapi antibiotik mungkin perlu disesuaikan dengan hasil tes sensitivitas antibiotik.[5]

Berdasarkan literatur, pada kondisi penipisan kornea yang parah dan menyebabkan perforasi kornea dapat dilakukan flap konjungtiva, transplantasi membran amnion, dan/ atau perekat jaringan. Namun, terapi preservatif seperti itu tidak menghilangkan patogen infeksi, dan tidak dapat diaplikasikan pada keratitis berat dengan stromal melting. Oleh karena itu, keratoplasti terapeutik adalah pengobatan yang paling efektif dalam kasus-kasus tersebut. Keratoplasti terapeutik dilakukan dalam rangka membangun struktur mata dan menghindari endophthalmitis sekunder dan / atau ptisis sekunder.[5]

Pada pasien ini terjadi perburukan klinis dengan tanda meluasnya defek epitel disertai prolap vitreus, sehingga pada pasien ini direncanakan eviserasi.

Kesimpulan

Infeksi okular dari N.Gonnorhoe adalah suatu kasus yang jarang terjadi namun patut kita waspadai oleh karena progresifitas sangat cepat dan dapat terjadi perforasi kornea. Pada setiap kasus keratokonjungtivitis dengan sekret mukopurulen maka harus mencari riwayat infeksi sexual. Infeksi ini memiliki ciri yang khas dan membutuhkan antibiotik sistemik sebagai terapi utama. Tindakan operatif diperlukan bila terjadi perforasi kornea untuk mempertahankan integritas dari kornea. Pada kasus dengan kecurigaan infeksi gonore harus segera diberikan antibiotik tanpa menunggu hasil pemeriksaan mikrobiologi.

Referensi

[1] Ghorbanian, S., Jaulim, A., & Chatziralli, I. P. (2012). Diagnosis and treatment of Coats' disease: a review of the literature. Ophthalmologica, 227(4), 175-182

[2] London, N. J., Shields, C. L., & Haller, J. A. (2013). Coats Disease. In Retina (pp. 1058-1070). WB Saunders.

[3] Robitaille, J. M., Zheng, B., Wallace, K., Beis, M. J., Tatlidil, C., Yang, J., ... & Arthur, B. W. (2011). The role of Frizzled-4 mutations in familial exudative vitreoretinopathy and Coats disease.British Journal of Ophthalmology, 95(4), 574-579.

[4] Eagle, R. C. (2012). Eye pathology: an atlas and text. Lippincott Williams & Wilkins.

[5] Imre, G. (1962). Coats' disease. American Journal of Ophthalmology, 54(2), 175-191.

[6] Fernandes BF, Odashiro AN, Maloney S, Zajdenweber ME, Lopes AG, Burnier MN Jr: Clinical-histopathological correlation in a case of Coats' disease. Diagn Pathol 2006; 1:24.

[7] Steidl SM, Hirose T, Sang D, Hartnett ME: Difficulties in excluding the diagnosis of retinoblastoma in cases of advanced Coats' disease: a clinicopathologic report. Ophthalmologica 1996;210:336–340.

[8] Shields JA, Shields CL, Honavar SG, Demirci H, Cater J. Classification and management of Coats disease: the 2000 Proctor Lecture. Am J Ophthalmol. 2001;131:572–583

[9] Shields JA, Shields CL, Honavar S, Demirci H. Clinical variations and complications of Coats disease in 150 cases: the 2000 Sanford Gifford Memorial Lecture. Am J Ophthalmol. 2001;131:561–571.

[10] Gaillard, M. C., Mataftsi, A., Balmer, A., Houghton, S., & Munier, F. L. (2014). Ranibizumab in the management of advanced Coats disease stages 3B and 4: long-term outcomes. Retina, 34(11), 2275-2281.

[11] Shienbaum G, Tasman WS: Coats disease: a lifetime disease. Retina 2006;26:422–424.

[12] Gupta, N., & Beri, S. (2010). Cholesterolosis bulbi of the anterior chamber in coats disease. Journal of pediatric ophthalmology and strabismus.

[13] Adam, R. S., Kertes, P. J., & Lam, W. C. (2007). Observations on the management of Coats' disease: less is more.British journal of ophthalmology, 91(3), 303-306.

[14] Cakir M, Cekiç O, Yilmaz OF. Combined intravitreal bevacizumab and triamcinolone injection in a child with Coats disease. J AAPOS. 2008;12(3):309–311.

[15] Imaizumi, A., Kusaka, S., Takaesu, S., Sawaguchi, S., & Shimomura, Y. (2016). Subretinal Fluid Drainage and Vitrectomy Are Helpful in Diagnosing and Treating Eyes with Advanced Coats' Disease. Case Reports in Ophthalmology, 7(1), 223-229

[16] Yoshizumi, M. O., Kreiger, A. E., Lewis, H., Foxman, B., & Hakakha, B. A. (1995). Vitrectomy techniques in late-stage Coats'-like exudative retinal detachment. Documenta ophthalmologica, 90(4), 387-394.

[17] Li, A. S., Capone Jr, A., Trese, M. T., Sears, J. E., Kychenthal, A., De la Huerta, I., & Ferrone, P. J. (2018). Long-term outcomes of total exudative retinal detachments in stage 3B Coats disease. Ophthalmology, 125(6), 887-893.

[18] Karacorlu, M., Hocaoglu, M., Muslubas, I. S., & Arf, S. (2017). Long-term anatomical and functional outcomes following vitrectomy for advanced coats disease. Retina, 37(9), 1757-1764.

Hartawan Tjahjadi Putra, MD
Department of Ophthalmology, Faculty of Medicine, Brawijaya University, dr. Saiful Anwar General Hospital, Malang, Indonesia

Rosy Aldina, MD
Department of Ophthalmology, Faculty of Medicine, Brawijaya University, dr. Saiful Anwar General Hospital, Malang, Indonesia